

# Das komplizierte Zahntrauma

– Spätfolgen und Management



**Prof. Dr. R. Weiger**



**Prof. Dr. A. Filippi**

Hotel Graf Zeppelin Stuttgart

27.11.13

Fortbildungsbericht von:  
Dr. Julia Glögger, Ulm

# Inhaltsverzeichnis

<b>1</b>	<b>Die Referenten</b> .....	1
1.1	Prof. Dr. Andreas Filippi .....	1
1.2	Prof. Dr. Roland Weiger .....	2
<b>2</b>	<b>Editorial</b> .....	3
<b>3</b>	<b>Allgemeines zum Zahnunfall</b> .....	4
<b>4</b>	<b>Avulsion</b> .....	5
4.1	Allgemeines.....	5
4.2	Die Zahnrettungsbox .....	6
4.3	Diagnostik.....	7
4.4	Lokalanästhesie .....	8
4.5	Replantation .....	9
4.6	Schienung .....	11
<b>5</b>	<b>Endodontische Komplikation nach Trauma</b> .....	12
5.1	Die komplizierte Kronenfraktur .....	12
5.2	Mögliche Folgen für die Pulpa nach einem Zahntrauma .....	13
5.3	Revitalisation versus Pulparegeneration .....	15
<b>6</b>	<b>Kronen-Wurzelfraktur</b> .....	16
6.1	Diagnostik.....	16
6.2	Therapie .....	16
6.3	Prognose.....	17
<b>7</b>	<b>Wurzelfraktur</b> .....	17
7.1	Diagnostik.....	17
7.2	Therapie .....	18
7.3	Heilungsformen und Prognose.....	18
<b>8</b>	<b>Zahntransplantation</b> .....	19
8.1	Indikationen und multidisziplinäres Vorgehen .....	19
8.2	Risiken.....	20
8.3	Die SAC-Klassifikation.....	20
8.4	Langzeiterfolge.....	22
8.5	Vergleich zu alternativen Behandlungsmethoden .....	22
8.6	Fazit.....	22
<b>9</b>	<b>Dekoration versus KFO-Lückenschluss</b> .....	23

<b>10 Zervikale Resorptionen</b> .....	24
10.1 Klassifikation von Wurzelresorptionen.....	24
10.2 Diagnostik und Differentialdiagnosen .....	25
10.3 Einteilung und Histologie .....	25
10.4 Therapie .....	26
<b>11 AcciDent</b> .....	27
<b>12 Literaturangaben</b> .....	28

# 1 Die Referenten

## 1.1 Prof. Dr. Andreas Filippi

- 1990-1998 Wissenschaftlicher Mitarbeiter und wissenschaftlicher Assistent (C1) der Abteilung Oralchirurgie und Zahnärztliche Poliklinik der Universität Gießen
- 1991 Promotion
- 1992 Erlangung der Gebietsbezeichnung "Oralchirurgie" in Deutschland
- 1999 Habilitation
- 1999 Ernennung zum Privatdozent
- 1999-2001 Oberarzt der Klinik für Oralchirurgie und Stomatologie der Universität Bern
- Seit 2001 Stellvertreter des Klinikvorstehers der Klinik für Zahnärztliche Chirurgie, Radiologie, Mund- und Kieferheilkunde der Universität Basel
- 2001 Fachzahnarzt für Oralchirurgie in der Schweiz
- 2005 Ernennung zum Professor der Universität Basel
- 2006 Gründung des Zahnunfall-Zentrums der Universität Basel (gemeinsam mit Dr. Gabriel Krastl)
- 2007-2013 Präsident der Schweizerischen Gesellschaft für Oralchirurgie und Stomatologie SSOS
- Seit 2007 Vizepräsident der Schweizerischen Gesellschaft für Dentomaxillofaziale Radiologie SGDMFR

## 1.2 Prof. Dr. Roland Weiger

- 1985 Staatsexamen Universität Tübingen
- 1987 Promotion; Wissenschaftlicher Mitarbeiter und Oberarzt Poliklinik für Zahnerhaltung, Universität Tübingen
- 1996 Habilitation
- 1996 Leitender Oberarzt und Stellvertreter des Ärztlichen Direktors, Universität Tübingen
- 2000 C3-Professur mit dem Schwerpunkt Endodontologie, Abteilung Poliklinik für Zahnerhaltung des Universitätsklinikums Tübingen
- 2002 Ordinarius, Klinik für Parodontologie, Endodontologie und Kariologie, Universitätskliniken für Zahnmedizin, Basel
- 2013 Departementsvorsteher der Universitätskliniken für Zahnmedizin
- Weiterbildungsausweis für Restaurative und Präventive Zahnmedizin der Schweizerischen Vereinigung
- Weiterbildungsausweis für Endodontologie in der Schweizerischen Gesellschaft für Endodontologie (SEE)
- Präsident der Fachkommission der Schweizerischen Vereinigung für Präventive und Restaurative Zahnmedizin (SVPR)
- Vorstandsmitglied der Schweizerischen Gesellschaft für Parodontologie (SSP)
- Vorstandsmitglied der Deutschen Gesellschaft für Endodontologie und dentale Traumatologie (DGET)

## 2 Editorial

(In Anlehnung an das Editorial zum GAK 202)

Ein dentales Trauma widerfährt vorwiegend jüngeren Patienten und betrifft dabei vielfach karies- und füllungsfreie Frontzähne. Unterbleibt eine umgehende Behandlung oder wird diese nicht sachgerecht durchgeführt, ist häufig mit Spätfolgen zu rechnen, die im ungünstigsten Fall den Zahnerhalt in Frage stellen. Art und Schweregrad möglicher Spätfolgen sind eng mit dem Ausmaß der pulpalen Schädigung, der einsetzenden Infektion des Wurzelkanalsystems und dem Umfang der parodontalen Verletzung verknüpft.

Eine sorgfältige klinische und röntgenologische Diagnostik ist unerlässlich für die Diagnosestellung, Therapieplanung und prognostische Einschätzung. Dies schließt zwingend auch den Vergleich mit älteren Befunden mit ein.

In diesem Rahmen stellte Prof. A. Filippi den derzeitigen Stand der Therapie bei Avulsion, die Folgen und Möglichkeiten bei drohendem Zahnverlust im wachsenden Kiefer und die Zahntransplantation bei nicht erfolgreicher Zahnerhaltung ausführlich dar.

Prof. R. Weiger ging auf traumatisch bedingte Spätfolgen, die resultierenden Veränderungen (Verfärbung, Obliteration, apikale Parodontitis, infektionsbedingte Resorption) und auf deren Therapie – in Abhängigkeit von der Ausgangsdiagnose – ein.

Die Themen wurden anhand von zahlreichen klinischen Fällen illustriert.

Auf den folgenden Seiten finden Sie die wichtigsten Fakten der Vorträge beider Referenten zusammenfassend dargestellt.

### 3 Allgemeines zum Zahnunfall

(Prof. Dr. A. Filippi)

Im Durchschnitt erleiden drei von zehn Kindern einen Unfall am Milchgebiss und 2,5 von zehn Kindern am bleibenden Gebiss. Der am meisten betroffene Zahn stellt dabei der mittlere obere Frontzahn dar. Obwohl dieser Zahn gerade einmal 1 cm<sup>2</sup> der Gesichtsfläche darstellt, spielt es für die Ästhetik eine wesentliche Rolle, ob dieser Zahn vorhanden ist oder nicht. Prof. Filippi nennt psychologische Aspekte, wonach die Zähne bei Kindern nach dem Gewicht und der Haarfarbe die wichtigste Ursache für Hänseleien sind. Attraktive Kinder bekommen weniger harte Strafen. Auch bei Erwachsenen sind Zähne ein wichtiger Attraktivitätsfaktor. Attraktive Menschen werden besser behandelt, finden wesentlich schneller einen Partner, werden besser bezahlt und bekommen mildere Gerichtsurteile.[1]

Die Versorgung von Unfallverletzungen an Zähnen stellt eine komplexe Behandlung dar. Diese setzt sich zusammen aus:

- der Beruhigung des meist ängstlichen Kindes und der meist aufgebrachtsten Eltern
- der Abklärung weiterer allgemeinmedizinischer Probleme, z.B. eines Schädel-Hirntraumas
- der primären Notfallbehandlung mit der Intention der Schmerzkontrolle
- der Einleitung einer Behandlung mit der bestmöglichen Langzeitprognose

Dabei muss stets der Nutzen gegenüber dem Risiko abgewogen werden. Um diese Situationen zu meistern, werden dem Zahnarzt Kompetenzen in den Bereichen Kinderzahnheilkunde, Parodontologie, Chirurgie, Endodontologie, Rekonstruktion und nicht zuletzt der Kieferorthopädie abverlangt. In diesem Zusammenhang stellte Prof. Filippi das Zahnunfallzentrum in Basel vor, das alle diese Kompetenzen unter einem Dach vereint.

In einer Studie von Merz et al. wurden in der Saison 2006/2007 606 öffentliche Schwimmbäder der Schweiz hinsichtlich des Wissensstands Schweizer Bademeister zum Verhalten nach Lippen- und Zahnverletzungen untersucht. Unter allen Zahnunfällen fanden sich 101 Avulsionen. In nur 59 Schwimmbädern waren

Zahnrettungsposter vorhanden, nur 74 Schwimmbäder hatten eine Zahnrettungsbox vor Ort, die immerhin in 72 der 74 Schwimmbäder bei Zahnunfällen zum Einsatz kam. Auf die Frage, wie der Zahn nach einem Trauma aufbewahrt werden muss, wurden Antworten wie "Plastikbeutel", "Wasser", "Eis", "Milch", "Serviette", "Trocken" häufiger genannt als "Dentosafe-Box".[2]

**Zahnunfall**

Zahnunfälle passieren zuhause, in der Freizeit oder beim Sport – junge Menschen sind besonders betroffen. Richtig erkannt und behandelt, können auch schwer verletzte Zähne häufig erhalten werden. Deshalb:

1. Ruhe bewahren – Zahnhalt ist meistens möglich, wenn Sie richtig handeln!
2. Sofort Zahnarztpraxis oder Zahnklinik aufsuchen – bei jedem Zahnunfall!

**Zahn locker oder verschoben**  
Das Zahnfleisch blutet, schmerzt und umgibt einen Zahnarzt aufsuchen.

**Zahn abgebrochen**  
Die abgebrochene Zahnteil suchen, in Wasser legen und schnell zum Zahnarzt gehen.

**Zahn ausgeschlagen**  
Das ausgestoßene Zahn in eine Zahnrettungsbox legen (entweder in Apfelsaft oder Zahnerhaltungslösung). Falls nicht möglich: Zahn in kalter Milch legen, sofort zum Zahnarzt oder eine Zahnklinik aufsuchen!  
Merken den Zahn reinigen oder trocken lagern!

www.zahnunfall.ch  
www.zahnunfall.unibas.ch

zahnunfallzentrum  
Zahntraumazentrum  
SSO

Da die Prognose eines Zahnes bereits wesentlich vom Verhalten am Unfallort abhängt, hat das Zahnunfallzentrum Zahnrettungsposter gestaltet. Auf diese Weise soll verschiedenen Aufsichtspersonen in Schwimmbädern, Schulen oder Sportvereinen das Vorgehen nach einem Zahnunfall auf einfache Weise demonstriert werden und auch die Laien im Alltag (z.B. in den Wartezimmern von Ärzten) hinsichtlich des Handelns nach einem Zahnunfall sensibilisiert werden.

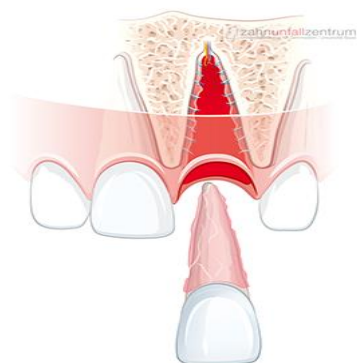
Prof. Filippi betont: *"Es ist wichtig, vor allem nach komplexeren Zahnverletzungen nicht auf Zeit zu spielen und dadurch Gewebe zu verlieren. Der Verlust von Knochen und Weichgewebe im ästhetisch sichtbaren Bereich kann lebenslang nicht oder nur mit großem Aufwand korrigiert werden."*

## 4 Avulsion

(Prof. Dr. A. Filippi)

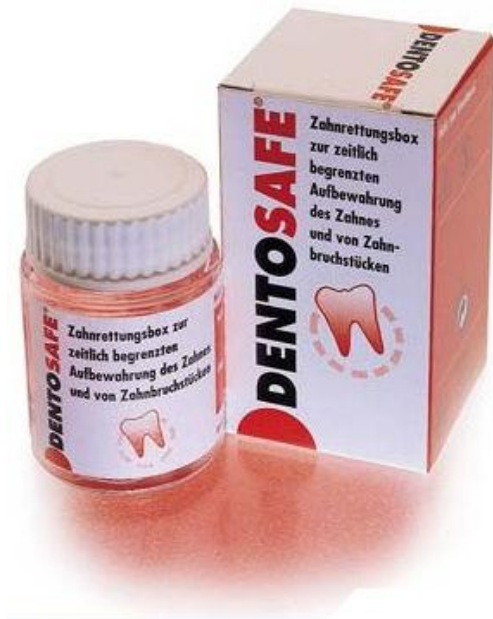### 4.1 Allgemeines

Bei der Avulsion (veraltet auch Totalluxation, Exartikulation, Eluxation genannt) ist der gesamte Zahn aus der Alveole disloziert, wobei es zu einem Abriss der pulpalen Blutversorgung kommt. Bei Zähnen mit abgeschlossenem Wurzelwachstum geht dieses Trauma immer mit einer Devitalisierung des Zahnes einher.





## 4.2 Die Zahnrettungsbox



Die parodontale Prognose des Zahnes steigt mit der Schnelligkeit, mit der der Zahn in eine Zahnrettungsbox gelegt wird. Dentosafe beinhaltet ein Organ-Transplantationsmedium (RPMI-Medium = eine Lösung mit anorganischen Salzen, Aminosäuren, Glukose, Vitaminen) mit einem Puffersystem für die pH-Konstanz. Sinkt der pH-Wert durch die Vermehrung von Bakterien (etwa alle 20 Minuten verdoppeln sich die Mikroorganismen) in einen zelltoxischen Bereich (pH ~ 6), so findet ein Farbumschlag

von rosa nach gelb statt und der Zahn muss bis zur Weiterversorgung in ein neues Medium gelegt werden. In dieser Zahnrettungsbox können Zementoblasten und Odontoblasten bei Zimmertemperatur ca. 25-40 Stunden überleben.

Die Curasafe-Box enthält zusätzlich einen Einmalhandschuh, was laut Prof. Filippi die Hemmschwelle, einen fremden blutigen Zahn anzufassen, senken könnte. Allerdings ist dieses Gefäß undurchsichtig, sodass der Farbumschlag bei Absinken des pH-Werts schlechter erkannt werden kann. Die Zahnrettungsboxen sollten in jeder Grundschule, in Sporthallen, in jeder Zahnarztpraxis, in Krankenhäusern, Unfallchirurgien und Notarztwagen deponiert werden.

Zum Einsatz von Zahnrettungsboxen an Grundschulen wurde in Hessen eine große Langzeitstudie durchgeführt. 8,2% aller verteilten Rettungsboxen wurden innerhalb des Haltbarkeitszeitraums von drei Jahren aufgrund eines Zahntraumas eingesetzt.[3]

Dass sich der flächendeckende Einsatz von Zahnrettungsboxen lohnt, zeigen die durchschnittlichen lebenslangen Folgekosten von rund 18.000€, die ein Zahntrauma nach sich ziehen kann.

Als alternatives Verhalten am Unfallort wird die sofortige (= innerhalb von fünf Minuten) Replantation diskutiert. Als Vorteil sieht Prof. Filippi den noch optimalen Zustand der Zellen auf der Wurzeloberfläche. Allerdings besteht dabei die Gefahr der Verschmutzung, der falschen Reposition, des Verschluckens oder der Aspiration des

Zahns. Allerdings wollen laut einer Studie 80% der Aufsichtspersonen keine Zähne in fremde Mäuler weinender und blutender Kinder stecken.[4, 5]

### 4.3 Diagnostik

Kommt ein Patient mit avulsiertem Zahn in die Zahnarztpraxis, so sollte -sofern nicht bereits getan- der Zahn am besten sofort an der Rezeption (ungereinigt) in eine Zahnrettungsbox gelegt werden. Dadurch wird Zeit für das Beruhigen des Patienten und der Eltern sowie für die Durchführung einer gründlichen Diagnostik und Therapieplanung gewonnen. Zunächst sollte nun das meist blutverschmierte Gesicht mit NaCl gereinigt werden. Diese Maßnahme hilft, die Eltern und das Kind zu beruhigen und erleichtert außerdem die weitere Diagnostik. Als vertrauensbildende Maßnahme nennt Prof. Filippi zunächst die Durchführung einer optische Kontrolle der betroffenen Regionen und deren positive verbale Bewertung. Die Diagnostik nach einem Trauma geht dabei von außen nach innen, d.h. Körper -> Gesicht -> Mund -> Zähne. Die Therapie dagegen geht umgekehrt von innen nach außen, d.h. Zähne, Knochen, Lippen, Haut.

Prof. Filippi betont, dass der Zahnarzt, besonders dann, wenn er als erster Mediziner das Trauma beurteilt, immer ein allgemeinmedizinisches Trauma-Screening durchführen muss. Wichtig dabei ist, das Erinnerungsvermögen, eine mögliche Bewusstlosigkeit, Übelkeit oder Erbrechen abzufragen. Auch ein 3-jähriges Kind muss nach dem Unfallhergang gefragt werden. Symptome können auch oft erst nach dem Zahnarztbesuch auftreten. Um zu bestätigen, dass eine Abklärung erfolgt ist, empfiehlt es sich, genau zu dokumentieren, ob Übelkeit, Bewusstlosigkeit oder Erbrechen vorlagen oder nicht. Der Allgemeinzustand (Somnolenz, Schock, Blutverlust) muss eingeschätzt werden und auch nicht zahnärztliche Verletzungen (Hämatome, Risswunden, Frakturen) müssen erkannt werden. Das Abfragen einer Tetanusprophylaxe gehört ebenso dazu, ggf. kann innerhalb 24 Stunden nachimmunisiert werden.

Danach erfolgt die klinische Diagnostik mit Inspektion der Alveole, des Weichgewebes, der Zahnhartsubstanz, des Parodonts und der Pulpa sowohl des betroffenen Zahns als auch der Nachbarzähne. Ergänzt wird dies durch die radiologische Diagnostik. Es sollte immer ein Zahnfilm gemacht werden, der ggf.

durch ein DVT ergänzt wird. Bei Verdacht auf eine Kieferfraktur empfiehlt sich zunächst ein OPG.

Zur Untersuchung des Zahns sollte der Zahn in einer Frontzahnzange fixiert werden (Cave: Zementoblasten!). Die Reinigung des Zahns erfolgt durch Abspülen mit steriler isotoner Kochsalzlösung. Gleichzeitig wird der Stand des Wurzelwachstums beurteilt.

Für ein physiologisches Einheilen des Zahns gelten zwei Grundsätze:

1. Es ist nur dann eine parodontale Heilung möglich, wenn genügend vitale Zementoblasten vorhanden sind.
2. Die Chance einer Pulparevaskularisation ist umso höher, je weiter offen das Foramen apikale ist. Als unreif werden dabei Zähne mit einem Foramen ovale definiert, das einen Durchmesser von mindestens 2mm hat. Eine Studie von Andreasen et al. zeigte, dass eine pulpare Revaskularisation in Zähnen mit einer kürzeren Distanz vom Foramen apikale zum Pulpahorn häufiger war.[6]

Die Zellvitalität der Zementoblasten ist einigermaßen vorhersagbar und unterscheidet sich je nach Transportmedium: Wurde der Zahn trocken, z.B. in einem Taschentuch, in Wasser oder Speichel gelagert, so kann davon ausgegangen werden, dass keine vitalen Zellen mehr vorhanden sind. In einer NaCl-Lösung oder Milch (kalt, UHT) kann von einer Überlebensdauer von einer bzw. zwei Stunden ausgegangen werden. Eine Überlebensrate von 24 bis sogar 40 Stunden kann nur in einer Zahnrettungsbox erreicht werden. Für die Therapieentscheidung spielen deshalb die Zeitspanne der Lagerung außerhalb des Mundes und vor allem das Aufbewahrungsmedium eine große Rolle.

Der Patient muss vor Therapiebeginn darüber aufgeklärt werden, dass die Therapie lediglich ein Versuch der Zahnerhaltung ist. Des Weiteren sollte darauf hingewiesen werden, dass auch Wundinfektionen jederzeit möglich sind. Laut Prof. Filippi gilt grundsätzlich: "*Je schlechter die Prognose, desto umfassender die Aufklärung.*"

#### **4.4 Lokalanästhesie**

Vor Beginn der Therapie muss dem Kind der Behandlungsablauf verständlich erklärt werden. Ob eine Lokalanästhesie notwendig ist, muss vor allem im Milchgebiss aber auch bei Kindern mit Verletzungen an den bleibenden Zähnen hinsichtlich

Schaden/Nutzen sinnvoll abgewogen werden. Prof. Filippi weist darauf hin, dem Kind besonders in Bezug auf die Lokalanästhesie keine falschen Versprechungen zu machen. Grundsätzlich empfiehlt er die Anwendung eines gelartigen, wohlschmeckenden Oberflächenanästhetikums, das mindestens 3-4 Minuten einwirken soll. Seine Produkt-Empfehlung: *Lipri-Gel gefärbt* (Wirkstoffe: 2,5% Lidocain, 2,5% Prilocain; Bestelladresse: Apotheke Dr. B. + L. Kreyenbühl, Hauptstraße 11, 9320 Arbon, CH). Eine Alternative stellt das *Dentinox-Gel* dar, das neben Lidocain und Polidocanol als Oberflächenanästhetika zusätzlich eine entzündungshemmende Tinktur aus Kamillenblüten enthält.

Weiterhin sollten kurze, dünne Nadeln mit möglichst großem Innendurchmesser zur Reduktion des Injektionsdrucks verwendet werden. Am besten eignen sich hierfür Nadelaufsätze aus der intraligamentären Anästhesie. Zur weiteren Verminderung des Injektionsdrucks empfiehlt er eine elektronisch gesteuerte Spritze. Durch Druck mit Daumen und Zeigefinger auf die Lippe kann vestibulär, durch Druck mit dem Spiegelrand oder Kältespray kann palatinal vom Injektionsschmerz abgelenkt werden. Außerdem kann die Injektion durch gutes Zureden und sehr langsame Applikation möglichst schonend durchgeführt werden.

#### 4.5 Replantation

Zunächst muss die Alveole gespült werden, wobei das Blutkoagel entfernt werden muss. Hierfür darf in der Alveole kein scharfer Löffel verwendet werden! Umgebende Weichgewebe sollten genäht werden, solange sich der Zahn noch extern befindet.

Im weiteren Verlauf stellte uns zunächst Prof. Filippi und später Prof. Weiger das "Antiresorptive Regenerationsfördernde Therapiekonzept" (ART) vor. Dieses greift an unterschiedlichen Stellen an:

- Systemisch, z.B. Doxycyclin
- als medikamentöse Einlage, z.B. Ledermix
- > Eine Studie von Kirakozova et al. konnte zeigen, dass Corticoideinlagen das Resorptionsrisiko reduzieren. [7]
- topisch auf der Wurzeloberfläche, z.B. Dentosafe

Demnach sollte der Zahn für mindestens 30 Minuten in ein Zellkultur-/nährmedium (=Zahnrettungsbox) gelegt werden und ab und zu darin geschwenkt werden, um den

Diffusionsgradienten aufrecht zu erhalten. Auf diese Weise werden Toxine und Gewebezerfallsstoffe ausgeschwemmt und vitale Zellen können besser regenerieren.

Durch die zusätzliche topische Applikation von Steroiden, z. B. Dexamethason (Fortecortin 1:100) können die durch die Verletzungsbedingte Entzündung aktivierten Osteoklasten moduliert werden, wodurch das Parodont mehr Zeit für die Heilung erhält und weniger Resorptionen resultieren.[8]

Außerdem konnte gezeigt werden, dass bereits die fünfminütige Applikation von Tetrazyklin auf den avulsierten Zahn zu einer Verdopplung der Wahrscheinlichkeit einer Pulpa-Revaskularisation nach Avulsion bei offenem Foramen apikale führt.[9] Außerdem ermöglicht Tetrazyklin den Zellen auf der Wurzeloberfläche eine bessere Überlebenschance außerhalb des Mundraumes und ein Zurückeinwachsen in die beschädigten Desmodontareale, sodass weniger Ersatzresorptionen resultieren. Die Produktempfehlung von Prof. Filippi: *No Resorb Kapseln* (Wirkstoffe: 1mg Tetrazyklin, 1mg Dexamethason, 198 mg Mannitol; Bestelladresse: Apotheke Dr. Hörmann, Bahnhofstraße 14, 8570 Weinfelden, CH).

Das Volumen einer Kapsel ist genau auf das Volumen einer Zahnrettungsbox ausgerichtet und kann in diese appliziert werden. Der avulsierte Zahn sollte dann für mindestens 20 Minuten in dieser Mischlösung liegen bleiben.

Eine Indikation für die Anwendung von Emdogain sieht Prof. Filippi nur bei kompromittierter aber nicht hoffnungsloser Zahnrettung. Emdogain führt zu einer limitierten Regeneration azellulären Zements und entfaltet eine lokal antimikrobiotische Wirkung.[10-12]

Für den Praxisalltag genügt es, eine Zahnrettungsbox in der Praxis vorliegen zu haben. Alle anderen Produkte sind nach Aussage von Prof. Filippi kein MUSS! Laut Prof. Filippi ist kein Zahnarzt dazu verpflichtet, einen avulsierten Zahn sofort zu replantieren. Allerdings muss sichergestellt sein, dass durch eine Nicht-Behandlung die Prognose nicht verschlechtert wird.

Das Vorgehen bei der Replantation hängt von der Größe des Foramen apikale ab: Ist es weit offen (Durchmesser  $\geq 2\text{mm}$ ) und die Wurzel kurz, so wird der Zahn von Hand (nie mit der Zange!) reponiert und die Position in allen Dimensionen überprüft. In diesem Fall ist eine Regenerationsfähigkeit gegeben.

Ist das Foramen apikale dagegen bereits kleiner als 2mm, so sollte möglichst zeitnah

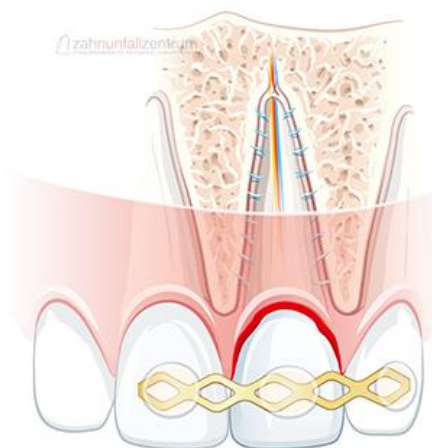
eine Wurzelkanalbehandlung mit Ledermixeinlage begonnen werden. Die Arbeitslänge kann bereits extraoral bestimmt werden. Nur in Ausnahmefällen sollte eine extraorale Wurzelkanalfüllung mit Stift von retrograd oder mit Guttapercha von orthograd erfolgen (z.B. bei unförmigen Wurzelkanälen). Durch die Stiftinsertion kann der Zahn durch Verlängerung der Wurzel zusätzlich stabilisiert werden.[13] Eine rechtzeitige Wurzelkanalbehandlung kann externe Resorptionen verhindern. Diese können ansonsten durch Toxine, die über das geschädigte Parodont und durchgängige Dentinkanälchen eintreten, ausgelöst werden.

Wurde der Zahn nach dem Trauma unphysiologisch gelagert, sodass von avitalen Zellen auf der Wurzeloberfläche ausgegangen werden kann, muss zur Infektionsprophylaxe mit Hilfe von Scalern eine vollständige Entfernung der Reste des nekrotischen parodontalen Ligaments stattfinden. Die Ankylosegefahr ist in diesem Fall sehr hoch. Eine Wurzelkanalbehandlung ist hier auch von extraoral möglich. Zusätzlich kann der Zahn zur Resorptionsprophylaxe in einer Fluoridlösung gelagert werden.[14]

#### 4.6 Schienung

Im Anschluss an die Replantation findet zur Lagestabilisierung des Zahns und als Aspirationsschutz eine Schienung statt. Für die parodontale Heilung wäre eine Schienung nicht nötig. Im Gegenteil: Prof. Filippi betont: *"Aus biologischer Sicht wäre es besser, man würde unfallverletzte Zähne nicht schienen."*

Aus diesem Grund ist es wichtig, die physiologische Beweglichkeit des Zahns nicht durch eine rigide Schienung einzuschränken. Außerdem darf keine Zwangsposition herbeigeführt werden. Die Schiene muss parodontienfreundlich angebracht werden,



sodass eine korrekte Mundhygiene durchgeführt werden kann. Die Zugänglichkeit für den Beginn einer Wurzelkanalbehandlung muss ebenfalls gegeben sein. Die Schiene muss einfach anzubringen sein und ebenso schmelzschonend wieder entfernt werden können.

Zur Schienung empfiehlt Prof. Filippi eine TTS-Schiene (= Titanium Trauma Splint), die mit Hilfe der SÄT-Technik punktförmig fixiert wird. Die Schiene sollte neben den gelockerten





Behandlung ist meist nicht möglich, vor allem dann nicht, wenn sich die Zähne noch im Durchbruch befinden.

Sind bei einer freiliegenden Pulpa keine Bakterien im Spiel, ist die Regenerationsfähigkeit der Pulpa sehr hoch. Dies belegte uns Prof Weiger anhand einer Tierstudie.[16] Eine Pulpa ohne Vorschädigung ist somit sehr immunkompetent. Sobald der Zahn jedoch durch Füllungen, Karies oder ein zurückliegendes Zahntrauma schon vorgeschädigt ist, nimmt die Regenerationsfähigkeit ab.

Nach einer tiefen Pulpotomie fällt in der Nachsorge die Vitalitätsprobe des betroffenen Zahns oft negativ aus. Wichtig ist hierbei deshalb die Röntgenkontrolle nach einem halben Jahr. Nimmt die Dentinwandstärke zu, was durch den Vergleich mit den Nachbarzähnen zu erkennen ist, so kann von einem vitalen Zahn ausgegangen werden. Oft nimmt die Dentinwandstärke des betroffenen Zahns im Vergleich zu den Nachbarzähnen sogar überproportional zu.

Wie sich die Pulpa in Abhängigkeit von der Expositionszeit pathologisch verändert, zeigt eine Studie von Cvek et al. Nach zwei bis sieben Tagen bleibt die Entzündung auf die oberflächlichen Pulpa-Areale (ca. 2 mm) beschränkt.[17] Deshalb ist man auf der sicheren Seite, wenn man bei der partiellen Pulpotomie mit einer diamantierten Walze die oberflächlichen 2 mm der Pulpa abträgt. Prof. Weiger betont allerdings, dass bei begleitenden Dislokationsverletzungen durch eine kompromittierte Blutzirkulation von einer beeinträchtigten pulpalen Heilung ausgegangen werden muss.

## **5.2 Mögliche Folgen für die Pulpa nach einem Zahntrauma**

Trotz vitaler Pulpa können frühe rötliche Verfärbungen entstehen, die mit einem Hämatom zu vergleichen sind. Durch Obliteration können späte gelbliche Verfärbungen auftreten. Solange klinisch und röntgenologisch keine Auffälligkeit vorliegt, ist keine Therapiebedarf gegeben. Eine Behandlungsnotwendigkeit ergibt sich, sobald eine apikale Aufhellung erkennbar ist. Die Inzidenz einer Pulpanekrose an obliterierten Zähnen liegt zwischen 1% nach 3 Jahren und 21% nach 16 Jahren.[18, 19]



Von einer Pulpanekrose kann ausgegangen werden, wenn das Wurzelwachstum stoppt oder es zu späten gräulichen Verfärbungen kommt.

Im Rahmen der Pulpanekrose oder durch eine Dentin-Pulpa-Wunde (Kronenfraktur oder Zementabsprengung) kann es zu einer Pulpainfektion kommen. Bei unreifen Zähnen sind die Dentinkanälchen im Wurzelbereich noch offen. Ist das Parodont zusätzlich geschädigt, so können Bakterien auch über diese Verbindung in den Wurzelkanal eintreten. Folgen sind ein apikales Entzündungsgeschehen, interne oder externe Resorptionen. Eine sterile Nekrose durch einen Pulpenabriss verursacht keinen Knochenabbau und keine Resorption, es müssen hierfür Bakterien vorhanden sein.

Prof. Weiger stellte uns die Überlebenschance der Pulpa nach verschiedenen Traumata vor:

Die Überlebenschance der Pulpa ist nach einer Konkussion mit knapp 100% am höchsten. Die Extrusion führt in knapp 10% der Fälle beim wurzelunreifen und ca. 55% der Fälle beim wurzelreifen Zahn zu einer Pulpanekrose. Bei der lateralen Dislokation ist die Überlebensrate der Pulpa geringer: Beim wurzelreifen Zahn kommt es hier in bis zu 77% der Fälle zu einer Pulpanekrose, beim wurzelunreifen Zahn ist der Wert mit 10% mit dem Wert bei der Extrusion vergleichbar.[20] Prof. Weiger empfiehlt, bei einer lateralen Dislokation eines wurzelreifen Zahns über 2 mm, die Wurzelkanalbehandlung gleich zu beginnen, da die Pulpa in der Regel nicht überlebt.

Die schwerwiegendsten Folgeschäden treten nach der Intrusion auf, ein Überleben der Pulpa ist hier selten zu beobachten. Folgende Therapieoptionen stellt uns Prof. Weiger vor: Bei abgeschlossenem Wurzelwachstum sind eine chirurgische Reposition oder eine kieferorthopädische Extrusion jeweils in Kombination mit einer Wurzelkanalbehandlung und einem antiresorptiven regenerationsfördernden Therapiekonzept möglich. Eine Alternative stellt die intentionelle Reposition dar. Bei offenem Apex sollte bei geringer Intrusion die Spontanreeruption abgewartet werden. Nach röntgenologischem Nachweis von infektionsbedingten Resorptionen sollte sofort eine Wurzelkanalbehandlung eingeleitet werden.

Prof. Weiger stellte uns zusammenfassend folgende Befunde vor, die bei fehlender oder deutlich verzögerter Reaktion auf den Sensibilitätstest als Entscheidungshilfe für oder gegen eine Wurzelkanalbehandlung dienen können:

Trepaniert werden sollte bei:

- Auftreten grauer Verfärbung
- Perkussionsempfindlichkeit nach schmerzfreiem Intervall
- Auftreten einer apikalen Parodontitis oder Fistel
- Auftreten einer externen Resorption
- Ausbleibendem Wurzelwachstum
- Vorliegen schwerer Dislokationsverletzungen

Abwartendes Verhalten empfiehlt Prof. Weiger bei:

- Auftreten rötlicher Verfärbung
- bei röntgenologisch sichtbarem Wurzelwachstum oder Obliteration des Wurzelkanals
- Vorliegen leichter Dislokationsverletzungen

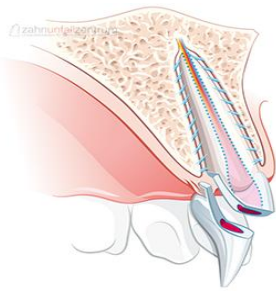
### 5.3 Revitalisation versus Pulparegeneration

Wenn unreife Zähne absterben, können die Pulpahöhlen der betroffenen Zähne möglicherweise wieder "revitalisiert" werden. Der derzeitige Therapieansatz für eine Pulparegeneration besteht aus den folgenden Schritten: Zunächst wird der Wurzelkanal ohne Kanalwandbearbeitung mit NaOCl desinfiziert. Eine Tri-Antibiotikapaste *TreVitaMix* (Wirkstoffe: 20mg Ciprofloxacin, 40mg Metronidazol, 40mg Cefuroxim; Bestelladresse: Apotheke Dr. Hörmann, Bahnhofstraße 14, 8570 Weinfelden, CH; Information unter [www.medcem.ch](http://www.medcem.ch)) wird in den Kanal appliziert. Durch mechanische Reizung des vitalen apikalen Gewebes wird eine Einblutung in den Wurzelkanal bis ca. 3-4mm unterhalb die Schmelz-Zementgrenze provoziert. Dieses Blutkoagulum wird mit einem MTA-Stopp abgedeckt und dient als Leitstruktur für neues intrakanalikuläres Gewebe.

Passend dazu präsentierte uns Prof. Weiger abschließend einen Fallbericht von Keswani et al., die zur Herstellung eines Blutkoagulums sogenanntes "Platelet Rich Fibrin" (= Matrix + Wachstumsfaktoren) in den Wurzelkanal applizierten. Bei der Recall-Untersuchung nach 12 und 15 Monaten reagierte der Zahn des 7-jährigen Patients auf Kälte. [21]

## 6 Kronen-Wurzelfraktur

(Prof. Dr. R. Weiger)



Als Kronen-Wurzelfrakturen werden Zahnfrakturen bezeichnet, bei denen eine oder mehrere Frakturlinien sowohl Teile der Krone als auch der Wurzel betreffen. Der typische Frakturspalt an Oberkieferfrontzähnen verläuft von labial supragingival nach palatinal in den Wurzelbereich.

### 6.1 Diagnostik

Um das genau Ausmaß der Fraktur sichtbar zu machen, muss das mobile Fragment entfernt werden. Meist ist dies noch an der Gingiva befestigt.

Der palatinale Frakturverlauf ist oft röntgenologisch nicht sichtbar, der labiale Verlauf ist meist erkennbar.

### 6.2 Therapie

Weniger tiefe Kronen-Wurzelfrakturen können ggf. unter Auslassung tief subgingivaler Strukturen nach Gingivektomie wieder aufgebaut werden. Eventuell ist nach Bildung eines Mukoperiost-Lappens sogar die adhäsive Befestigung des Fragments möglich.[22] Eine weitere Möglichkeit, den frakturierten Rand zugänglich zu gestalten, bietet die chirurgische Kronenverlängerung.

Prof. Weiger stellte uns als Alternative zur Extraktion bei einer palatinal tief subgingivalen Frakturlinie die intentionelle Replantation vor.[23] Bei diesem Therapieverfahren wird das palatinale Fragment entfernt, der Zahn schonend vertikal extrahiert und um 180° rotiert wieder eingesetzt. Es erfolgt eine TTS-Schienung. Später wird der Zahn restaurativ umgebaut. Der tieffrakturierte Rand ist nun von bukkal gut zugänglich, da die bukkale Lamelle meist weiter apikal endet als palatinal. Im Röntgenbild erscheint der Zahn ab sofort kürzer. Diese Therapiemethode kann sowohl bei Kindern und Jugendlichen als auch bei Erwachsenen durchgeführt werden. Auf diese Weise können sowohl Knochen als auch Gingiva erhalten werden.

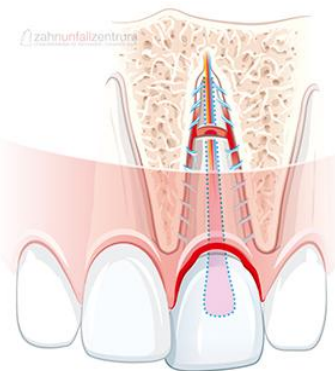
Liegt zusätzlich ein Gewebedefizit vor, so kann durch orthodontische Extrusion (mechanisch oder magnetisch) der Knochen und das Weichgewebe folgen, was bei der chirurgischen Extrusion nicht der Fall ist.

### 6.3 Prognose

Die Prognose einer Kronen-Wurzel-Fraktur ist laut Prof. Weiger wahrscheinlich ungünstiger als bei reinen Kronenfrakturen. Derzeit ist die Studienlage hierzu aber nicht aussagekräftig.

## 7 Wurzelfraktur

(Prof. Dr. R. Weiger)



Die Wurzel(quer)fraktur ist von der Kronenwurzelfraktur und der Wurzellängsfraktur zu unterscheiden. Innerhalb der Zahntraumata beträgt die Häufigkeit für bleibende Zähne 0,5-7% und betrifft meist die zentralen oberen Inzisivi. Der Alterspeak liegt zwischen 11 und 20 Jahren. Eingeteilt werden die Wurzelquerfrakturen nach ihrem Frakturniveau und dem Dislokationsgrad des koronalen Fragments.

Oftmals ist die Mobilität des koronalen Fragments erhöht oder sogar mit einer Dislokation verbunden.

### 7.1 Diagnostik

Wichtig für die Diagnostik sind die Bestimmung des Lockerungsgrads, des Dislokationsgrads und das Austasten des Sulkus auf eine Kommunikation des Frakturspalts mit der Mundhöhle. Der Sensibilitäts- und Perkussionstest stellen bei den Verlaufskontrollen ein wichtiges diagnostisches Hilfsmittel dar, sind jedoch am Unfalltag zu vernachlässigen, da bei einem Kind bereits eine Berührung eine Schmerzempfindung auslösen kann und die Kälte in dieser Situation nur schwer differenziert wahrgenommen werden kann. Prof. Weiger betont, dass die Vitalität in diesem Moment keine Rolle spielt, da bei einem Trauma nie sofort am Unfalltag eine Vitalexstirpation vorgenommen wird. Eine Notfallbehandlung hört endodontologisch spätestens bei einer partiellen Pulpotomie auf (s. komplizierte Kronenfraktur).

Als weiteres diagnostisches Hilfsmittel sollte ein orthoradial (zur Detektion von horizontalen Frakturen) bzw. kranial (zur Detektion von diagonalen Frakturen) exzentrischer Zahnfilm angefertigt werden.

## 7.2 Therapie

Die Notfallversorgung besteht aus der Reposition des koronalen Fragments und einer Schienung über vier Wochen, die in Abhängigkeit vom Lockerungsgrad über bis zu 8-12 Wochen andauern kann. Primär ist keine Wurzelkanalbehandlung nötig. Klinische und röntgenologische Kontrollen sollten nach 6 Wochen, 12 Wochen, 6 Monaten und einem Jahr erfolgen. Die Befunde definieren die Weiterbehandlung.

## 7.3 Heilungsformen und Prognose

Prof. Weiger stellte uns eine Studie von Andreasen et al. vor, die zeigen konnte, dass die Prognose des wurzelfrakturierten Zahns umso besser ist, je weiter apikal die Frakturlinie verläuft.[24] Er zeigte uns auch, dass ein Zahn mit relativ wenig Verankerung im Knochen noch fest sein kann.[25] Insgesamt liegt die Überlebensrate an wurzelfrakturierten Zähne bei ca. 80%.[26]

Wurzelfrakturen im zervikalen Drittel haben generell eine schlechte Langzeitprognose. Dies liegt daran, dass solche Wurzelfrakturen oft über den Frakturspalt mit der Mundhöhle kommunizieren (bei Oberkieferfrontzähnen oft palatinal), was zu einer Infektion der Pulpa führen würde. In diesem Fall muss das koronale Fragment entfernt werden. In Ausnahmefällen kann nach einer Extrusion der Wurzel der Zahn weiter erhalten und versorgt werden.

In den Frakturspalt kann Bindegewebe, Osteoid oder Knochen einwachsen.[27] Nach einer Wurzelfraktur sind häufig Obliterationen und transiente Resorptionen zu beobachten, die zu einer apikalen Wurzelabrundung führen. Diese Obliterationen und Ersatzresorptionen am Frakturspalt sind Zeichen einer vitalen Pulpa. Sie sollten zwar engmaschig beobachtet werden, bedingen jedoch keine endodontologisch Intervention.

Insgesamt bleiben ca. 80% der wurzelfrakturierten Zähne vital. Bei einer Pulpanekrose sollte eine Wurzelkanalbehandlung des koronalen Segments bis zur Frakturlinie (unter endometrischer Längenmessung) erfolgen. Das apikale Segment führt nur selten zu Komplikationen und bedarf daher keiner Therapie.

Prof. Weiger stellte uns abschließend einen Fall mit Fistelbildung nach erfolgter Wurzelkanalbehandlung des koronalen Segments vor. Auch hier kann eine Revision des koronalen Segments erfolgen.

## 8 Zahntransplantation

( Prof. Dr. A. Filippi)

### 8.1 Indikationen und multidisziplinäres Vorgehen

Indikationen zur Zahntransplantation sind Zahnverlust durch Karies, Unfall oder Nichtanlage von Zähnen. Die häufigsten Nichtanlagen sind die Prämolaren des Unterkiefers, gefolgt von den oberen seitlichen Schneidezähnen. Typisch sind auch multiple Nichtanlagen. Zur Transplantation eignen sich unreife 7er oder 8er, Prämolaren oder Milcheckzähne. Von wurzelunreifen Zähnen spricht man, wenn das Kronen-Wurzelverhältnis mindestens 1:1 beträgt und das Foramen apikale weit offen ist (50-75%). Werden wurzelreife Zähne transplantiert, so bedeutet dies, dass das Trauma bei der Zahnentfernung größer ist, da die Festigkeit des Parodonts zunimmt und der Parodontalspalt an Breite abnimmt. Die Chance der Pulparevaskularisation nimmt somit mit zunehmender Wurzelreife ab. Die Durchblutung reißt zwar bei der Transplantation ab, aber solange keine Mikroorganismen den unreifen Zahn infizieren, ist die Chance für eine Revaskularisation gegeben.

Die Entscheidung für oder gegen eine Transplantation fällt in einem multidisziplinären Team. Ein Kieferorthopäde muss den Zahn freigeben, nachdem das Platzangebot von Krone und Wurzel sowie die Möglichkeiten zur Platzschaffung oder zum Lückenschluss und Biss sorgfältig überprüft werden. Ein Chirurg muss das Transplantat gewebeschonend entfernen und transplantieren. Oft muss intraoperativ aufgrund von unvorhersehbaren Komplikationen wie schweren Substanzdefekten oder Fehlformen am Transplantat eine neue Entscheidung für die Weiterbehandlung getroffen werden. Ist das Wurzelwachstum doch schon weiter fortgeschritten als gedacht, muss eine Wurzelkanalbehandlung durchgeführt werden, da es ansonsten zu Resorptionen kommt. Nach erfolgter Transplantation ist meist eine Rekonstruktion der Zahnkrone erforderlich.

Für die Extraktion verwendet Prof. Filippi kein Periotom, sondern ein mikrochirurgisches Skalpell. Mit dieser Schnittwunde ist im Gegensatz zu einer Risswunde später ein dentogingivaler Verschluss möglich, der das Parodont vor einer Infektion und vor dem Einwachsen von Epithel schützt, sodass Knochen gebildet werden kann. Beide Zähne müssen vorsichtig vertikal extrahiert werden, es darf aufgrund der Gefahr einer Verletzung des Parodonts nicht gehebelt werden. Um

Toxine und Gewebeerfallsprodukte auszuschwemmen, wird das Transplantat vor der erneuten Insertion in die Zahnrettungsbox gelegt, wo zusätzlich eine Tetracyklinlösung (*No resorb*) zugegeben wird. Letztere erhöht die Chance der Revitalisierung bei offenem Foramen apikale.

Mit einem Rosenbohrer und einer NaCl-Lösung als Kühlflüssigkeit wird das Loch am Empfängerort fast drucklos vergrößert und der Zahn von Hand reponiert.

Wichtig für den Transplantationserfolg ist die sofortige funktionelle Vollbelastung des Zahns und eine mobile Schienung zur Lagestabilisierung des Zahns. Prof. Filippi nimmt dazu meist ebenfalls eine TTS-Schiene und betont: " Eine starre Schienung schadet dem Parodont!" Ohne funktionelle Belastung heilt das Parodont nicht.

Bei Zähnen mit einem Foramen apikale  $\geq 2\text{mm}$  beginnt bereits nach vier Tagen die Revaskularisation und ist im Optimalfall nach einem Monat abgeschlossen. Die Voraussetzung für eine parodontale Heilung sind vitale Zellen auf der Wurzeloberfläche. Eine kritische Defektgröße, bei der es zum Transplantatverlust kommen kann, sind  $2 \times 2\text{mm}$ .

## 8.2 Risiken

Eine mögliche Gefahr bei der Transplantation ist die Verletzung der attached Gingiva in der Empfängerregion, vor allem bei ankylosierten Milchmolaren. Hieraus können Rezessionen um das Transplantat resultieren. Des Weiteren kann durch Beschleifen der Zähne eine Bakterieninfiltration mit apikaler Parodontitis resultieren. Ein weiteres Risiko stellt die Verletzung der Wurzeloberfläche bei der Osteotomie oder bei exzessivem Hebeln dar. Dies kann eine spätere Ankylose des transplantierten Zahns nach sich ziehen.

Mit Hilfe des Periotests kann das Parodont regelmäßig auf seine Vitalität überprüft werden. Die Pulpa-Vitalität kann anhand von regelmäßigen Mundfilmen kontrolliert werden, auf denen ein fortschreitendes Wurzelwachstum oder Obliteration zu erkennen sein sollte.

## 8.3 Die SAC-Klassifikation

Im Rahmen der Transplantation wurde in Analogie zur Implantation eine Klassifikation mit Einteilung der Fälle in drei Schwierigkeitsgrade erstellt. Diese soll



Zahnärzten helfen, den Grad der Komplexität und die potentiellen Risiken bei individuellen Fällen zu bestimmen.

Die Kategorie S (=simple) beinhaltet die Transplantation wurzelunreifer Weisheitszähne nach Regio 6 desselben Quadranten bei ausreichendem Knochenangebot in allen drei Dimensionen. Ein oberer fehlender erster Molar sollte frühzeitig transplantiert werden, da sich ansonsten die Kieferhöhle zu stark ausdehnt und das Knochenangebot zu einem späteren Zeitpunkt nicht mehr gegeben ist.

Die Kategorie A (=advanced) beinhaltet die Transplantation eines Oberkiefer Weisheitszahns in Regio eines UK 5ers bei ausreichendem Knochenangebot und ausreichender Lückengröße. Durch Füllungen an Milchzähnen oder Infraokklusion durch Ankylose kann es zu einem Platzverlust mit limitierter Lückengröße kommen. Ansonsten hat ein oberer 8er eine ähnliche Größe wie ein unterer Milchmolar. Des Weiteren beinhaltet diese Kategorie die Transplantation eines Ober- oder Unterkiefer Prämolars an Stelle des mittleren oberen Schneidezahns bei ausreichendem Knochenangebot und ohne okklusale Interferenzen. Ein Oberkiefer 5er ist aufgrund seiner Wurzelform für die Front besser geeignet als der 4er. Da die unteren Prämolaren dasselbe Austrittsprofil haben wie obere mittlere Schneidezähne, werden diese gerne zur Transplantation verwendet. Prof. Filippi betont, dass durch diese Transplantation das Resultat der roten Ästhetik besonders im Frontzahnbereich besser werden kann als mit einem Implantat. Die Gefahr einer zu frühen Implantation besteht darin, dass die Implantate in Infraposition bleiben, während sich die umgebenden Strukturen noch im Wachstum befinden. Bei Frauen äußert sich dies aufgrund stärkerer Zunahme der anterioren Gesichtshöhe und posteriorer Rotation des Unterkiefers gravierender als bei Männern.[28]

In die Kategorie C (=complex) fallen folgende Fälle: Die Transplantation eines Oberkiefer Prämolars an Stelle eines mittleren oberen Schneidezahns mit okklusalen Interferenzen, die Transplantation eines Unterkiefer 5ers an Stelle des mittleren oberen Schneidezahns bei Knochen-/ Weichgewebsdefekten, die Transplantation von Weisheitszähnen in Regio 6 eines anderen Quadranten, Milcheckzahntransplantationen, die Transplantation mehrerer Zähne nebeneinander, alle Transplantationen in Regio des seitlichen oberen Schneidezahns und alle Transplantationen nach Kryopräservation.

Wird ein Milcheckzahn transplantiert, so dreht Prof. Filippi bei der Insertion den Zahn



meist um 180°, da dadurch das Austrittsprofil schöner wird. Manchmal transplantiert er sogar den Milchzahn mit Gingiva, was den PA-Spalt abdichtet. Ist die Wurzel bereits anresorbiert, so kann durch eine retrograde Stiftinsertion die Wurzel verlängert und somit die Stabilität verbessert werden.

#### 8.4 Langzeiterfolge

Parodontale Probleme treten im Vergleich zu Implantaten selten auf, da ein Transplantat im Gegensatz zu einem Implantat Knochen schafft.

Die Überlebensrate der transplantierten Weisheitszähne und Prämolaren beträgt über 90%, die der Milcheckzähne 75%. Häufige Verlustursachen sind wiederholte Zahntraumata.

#### 8.5 Vergleich zu alternativen Behandlungsmethoden

Abschließend stellte uns Prof. Filippi tabellarisch den Vergleich mit alternativen Behandlungsmethoden dar:

	Kiefer-orthopädie	Brücke	Klebebrücke	Implantat	Transplantat
Langzeiterfolg	+++	+++	+/-	+++	+++
Indikation bei Kindern	+++	-	+/-	-	+++
Knocheninduktion	+/-	-	-	-	+++
Weichgewebserhalt	+++	+/-	+/-	+/-	+++

Die Klebebrücke als Langzeitprovisorium kann laut Prof. Filippi ab 14 Jahren eingesetzt werden.

#### 8.6 Fazit

Prof. Filippi fasste Folgendes zusammen:

"Zahntransplantationen sind heute vorhersagbar erfolgreiche Behandlungen. Die Planungsphase, der Fortschritt des Wurzelwachstums, die gewebeschonende Entfernung/ Entfernbarkeit, die gewebeschonende extraorale Behandlung und die Erfahrung des Operateurs haben Einfluss auf den Erfolg. Grundsätzlich sollten Zahntransplantationen nur im wachsenden Kiefer durchgeführt werden, d.h. in einem

Alter, in dem Implantate noch nicht möglich sind. Unbedingt zu empfehlen ist ein Team-Approach, bestehend aus einem Chirurg, Kieferorthopäde, Endodontologe und Spezialist für Rekonstruktion.

Prof. Weiger betont: "Die Zahntransplantation hilft, den Zeitpunkt für eine Implantation hinauszuzögern und Risikofaktoren besser zu kontrollieren."

## 9 Dekoronation versus KFO-Lückenschluss

(Prof. Dr. A. Filippi)

Als parodontale Spätfolge einer posttraumatischen Ersatzresorption können Zähne dentoalveolär ankylosieren. Zähne mit ausgeprägten Resorptionen sind nicht mehr erhaltungswürdig, eine Ankylose bei Kindern und Jugendlichen führt zu einer Wachstumshemmung des Kieferknochens und resultiert vor allem in einem vertikalen Knochendefizit.

Eine Behandlungsmöglichkeit ist die frühzeitige Extraktion des ankylosierten und anresorbierten Zahns mit nachfolgendem kieferorthopädischen Lückenschluss oder einer Transplantation.

Ist kein Lückenschluss möglich so stellt die Dekoronation eine alternative Therapieoption dar, um den Alveolarfortsatz in voller Breite zu erhalten, sodass nach Abschluss des skelettalen Wachstums ein Implantat gesetzt werden kann.[29]

Dazu wird die Zahnkrone des betroffenen Zahns bis knapp unter das Knochenniveau girlandenformig abgetrennt. Wichtig ist die vollständige Entfernung des Schmelzes, da dieser nicht in Knochen umgebaut wird. Eventuell vorhandene Wurzelfüllungen und Granulationsgewebe müssen mit Hilfe von Wurzelkanalinstrumenten und/ oder Rosenbohrer ebenso vollständig entfernt werden. Dabei sollte auch das den Wurzelkanal umgebende Dentin großzügig entfernt werden. Wichtig dabei ist, dass der entstandene Hohlraum vollblutet. Prof. Filippi führt im Oberkieferfrontzahnbereich manchmal eine plastische Deckung des verbleibenden Wurzelrestes durch. Zur Orientierung rät er: Bei einer breiten Attached Gingiva kann eher gedeckt werden, einen empfindlicher Biotyp sollte man eher sekundär granulieren lassen. Der Körper baut die Wurzel innerhalb von 2-3 Jahren sukzessive in Knochen um. Bis zur

definitiven Lückenversorgung muss ein kieferorthopädischer Platzhalter eingegliedert werden.

## 10 Zervikale Resorptionen

(Prof. Dr. R. Weiger)

### 10.1 Klassifikation von Wurzelresorptionen

Prof. Weiger stellte uns zunächst die Klassifikation von Wurzelresorptionen vor:

	<b>Resorptionsart</b>	<b>Ursache</b>
<b>1. Trauma bedingt</b> - Unfall - Para-Therapie /-Chirurgie - KFO (Druck) - Impakterter Zahn (Druck) - Zyste/ Tumor (Druck)	<b>Externe transiente Resorption</b>	Räumlich begrenzter mechanischer Wurzelzementschaden
	<b>Externe Ersatzresorption</b>	Massiver Wurzelzementschaden (>20% der Wurzel)
<b>2. Infektionsbedingt</b> - Infektion im Wurzelkanal	<b>Externe infektionsbedingte Resorption</b>	Wurzelkanalinfektion & Wurzelzementschaden
	<b>Interne infektionsbedingte Resorption</b>	Wurzelkanalinfektion mit vitalem Gewebe im Bereich der Resorption
<b>3. Hyperplastisch-invasiv bedingt</b> - invasives Gewebe	<b>Externe invasive zervikale Resorption</b>	Trauma? KFO? Bleaching? Zementschaden & sulkuläre Infektion?

Die zervikale Resorption stellt eine spezielle Form der externen Resorption dar, die häufig aus einer Verletzung des Parodonts nach einem Trauma resultiert. Weitere

Risikofaktoren stellen die kieferorthopädische Behandlung oder internes Bleichen dar.

Die Lokalisation dieser Art von Resorption ist direkt unterhalb des epithelialen Attachments.

## 10.2 Diagnostik und Differentialdiagnosen

Folgende klinische Befunde sind möglich: [30]

- Starke Blutungsneigung auf Sondieren
- Oberflächendefekt im Bereich des Zahnhals mit Weichgewebe (Resorptionsgewebe) oder mit Einbruch der Schmelzschicht
- Irreguläre Kontur der Gingiva

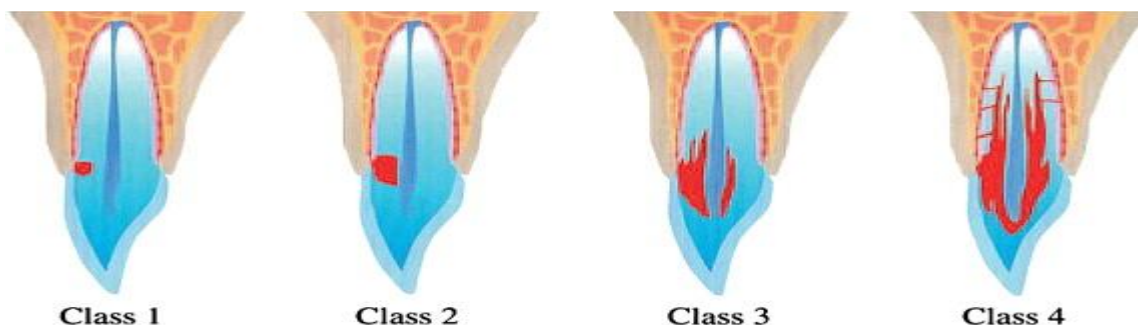
Oft stellt die zervikale Resorption ein Zufallsbefund bei Schmerzfreiheit dar. Die Variationsbreite ist groß. Röntgenologisch stellt sich die Resorption als irreguläre Radioluzenz in der Zahnkrone und/ oder Zahnwurzel dar.

Dehnt sich die Resorption bis in die Zahnkrone aus, so kann sie aufgrund des sehr gut durchbluteten Granulationsgewebes als sogenannter "Pink Spot" sichtbar werden und mit einer internen Resorption verwechselt werden. Im Gegensatz zur internen Resorption wird bei einer zervikalen Resorption jedoch kein Prädentin resorbiert. Manchmal sind diese Prädentinstreifen röntgenologisch als charakteristische radioopake Linien im Wurzelkanal erkennbar. Zur Beurteilung des Defektausmaßes und somit zur Beurteilung des Zahns auf Erhaltungswürdigkeit eignet sich ein DVT.

Weitere Differentialdiagnosen sind Wurzel-, Sekundärkaries oder rein anatomisch eine proximale Wurzeleinziehung.

## 10.3 Einteilung und Histologie

Heithersay et al. klassifizierten die zervikale Resorption in vier Stadien.[31]



Im Frühstadium ist eine Resorptionslakune mit fibrösem Gewebe und zahlreichen Blutgefäßen zu erkennen. Auf der Dentinoberfläche sind resorbierende Zellen, jedoch keine Entzündungszellen vorhanden.

In Stadium drei und vier zieht die Resorption tentakelartig in die Tiefe.

## 10.4 Therapie

Prof. Weiger stellte uns neben der Extraktion weitere Therapieoptionen zur Behandlung von zervikalen Resorptionen vor.

Durch kieferorthopädische Extrusion des Zahnes oder mit Hilfe eines apikalen Verschiebelappens kann die Defektgrenze in geeigneten Fällen nach supragingival verlagert werden und nachfolgend konservierend versorgt werden.

Die Resorptionslakune kann mit 90%iger Trichloressigsäure behandelt werden. Diese führt zu einer Koagulationsnekrose des stark durchbluteten Resorptionsgewebes und ermöglicht die blutarmer Entfernung des Gewebes sowie das Einbringen einer Füllung. Prof. Weiger weist auf eine vorsichtige und sparsame Anwendung dieser starken Säure hin. Der Patient muss aufgeklärt werden, dass es zu weißlichen Verfärbungen der angrenzenden Gingiva kommen kann, die jedoch nach 3-4 Tagen wieder regeneriert. Eine Studie von Heithersay et al. konnte zeigen, dass die Wundheilung tieferer Gewebeschichten nach Behandlung mit Trichloressigsäure mit der Wundheilung von unbehandelten Gewebeschichten vergleichbar war. [32] Die Erfolgsrate dieser Behandlungsoption lag für zervikale Defekte nahe der Schmelz-Zement-Grenze drei Jahre nach der Behandlung bei 100%, für Defekte im koronalen Wurzel Drittel bei knapp 78%. Weiter nach apikal reichende Läsionen hatten dagegen eine Erfolgsrate von kaum 13%, sodass Heithersay et al. für Klasse 4-Läsionen eine alternative Behandlungsmethode empfehlen. [33] Bei fortgeschrittenen Resorptionen kann die Pulpa oft nicht erhalten werden.

Abschließend stellte uns Prof. Weiger ein Fallbeispiel mit zusätzlichen pulpitischen Beschwerden vor. Das in diesem Kontext gewählte Vorgehen empfiehlt er aber nur bei Vorliegen einer sehr guten Mundhygiene: Trepanation des betroffenen Zahns; Entfernung des Resorptionsgewebes; Abdichtung des Defekts mit Cavit; Extraktion des betroffenen Zahns mit der Absicht zur intentionellen Replantation; extraoraler

Verschluss des Defekts mittels Composite, wobei das Zeitfenster bis zur Replantation 15 Minuten nicht überschreiten sollte (CAVE: das Halogenlicht kann durch seine Wärme das Parodont schädigen); Reposition des betroffenen Zahns.

## 11 AcciDent

Für den Praxisalltag stellten uns Prof. Weiger und Prof. Filippi abschließend eine neue App des Zahnunfallzentrums in Basel vor. Diese enthält eine Kurzfassung für das Vorgehen und die Nachsorge bei sämtlichen Arten von Zahnfrakturen und Dislokationen.



## 12 Literaturangaben

1. Shaw, W.C., S.C. Meek, and D.S. Jones, *Nicknames, teasing, harassment and the salience of dental features among school children*. Br J Orthod, 1980. **7**(2): p. 75-80.
2. Merz, M., et al., *A survey of Swiss swimming pool attendants' knowledge of first-aid treatment after lip and dental injuries*. Schweiz Monatsschr Zahnmed, 2011. **121**(6): p. 528-44.
3. Filippi, C., et al., *Practicability of a tooth rescue concept--the use of a tooth rescue box*. Dent Traumatol, 2008. **24**(4): p. 422-9.
4. Hamilton, F.A., F.J. Hill, and I.C. Mackie, *Investigation of lay knowledge of the management of avulsed permanent incisors*. Endod Dent Traumatol, 1997. **13**(1): p. 19-23.
5. Kenny, D.J. and E.J. Barrett, *Pre-replantation storage of avulsed teeth: fact and fiction*. J Calif Dent Assoc, 2001. **29**(4): p. 275-81.
6. Andreasen, J.O., et al., *Replantation of 400 avulsed permanent incisors. 2. Factors related to pulpal healing*. Endod Dent Traumatol, 1995. **11**(2): p. 59-68.
7. Kirakozova, A., et al., *Effect of intracanal corticosteroids on healing of replanted dog teeth after extended dry times*. J Endod, 2009. **35**(5): p. 663-7.
8. Sae-Lim, V., Z. Metzger, and M. Trope, *Local dexamethasone improves periodontal healing of replanted dogs' teeth*. Endod Dent Traumatol, 1998. **14**(5): p. 232-6.
9. Yanpiset, K. and M. Trope, *Pulp revascularization of replanted immature dog teeth after different treatment methods*. Endod Dent Traumatol, 2000. **16**(5): p. 211-7.
10. Hammarstrom, L., L. Heijl, and S. Gestrelus, *Periodontal regeneration in a buccal dehiscence model in monkeys after application of enamel matrix proteins*. J Clin Periodontol, 1997. **24**(9 Pt 2): p. 669-77.
11. Filippi, A., Y. Pohl, and T. von Arx, *Treatment of replacement resorption with Emdogain--a prospective clinical study*. Dent Traumatol, 2002. **18**(3): p. 138-43.
12. Filippi, A., Y. Pohl, and T. von Arx, *Treatment of replacement resorption by intentional replantation, resection of the ankylosed sites, and Emdogain--results of a 6-year survey*. Dent Traumatol, 2006. **22**(6): p. 307-11.
13. Kirschner, H., et al., *[A new method for combined auto-alloplastic tooth reimplantation with a parallel A1203-ceramic root]*. Dtsch Zahnarztl Z, 1978. **33**(9): p. 594-8.
14. Selvig, K.A., et al., *Effect of stannous fluoride and tetracycline on periodontal repair after delayed tooth replantation in dogs*. Scand J Dent Res, 1992. **100**(4): p. 200-3.
15. Filippi, A., T. von Arx, and A. Lussi, *Comfort and discomfort of dental trauma splints - a comparison of a new device (TTS) with three commonly used splinting techniques*. Dent Traumatol, 2002. **18**(5): p. 275-80.
16. Kakehashi, S., H.R. Stanley, and R.J. Fitzgerald, *The Effects of Surgical Exposures of Dental Pulp in Germ-Free and Conventional Laboratory Rats*. Oral Surg Oral Med Oral Pathol, 1965. **20**: p. 340-9.
17. Cvek, M., et al., *Pulp reactions to exposure after experimental crown fractures or grinding in adult monkeys*. J Endod, 1982. **8**(9): p. 391-7.



18. Andreasen, F.M., et al., *Occurrence of pulp canal obliteration after luxation injuries in the permanent dentition*. Endod Dent Traumatol, 1987. **3**(3): p. 103-15.
19. Jacobsen, I. and K. Kerekes, *Long-term prognosis of traumatized permanent anterior teeth showing calcifying processes in the pulp cavity*. Scand J Dent Res, 1977. **85**(7): p. 588-98.
20. Andreasen, F.M. and B.V. Pedersen, *Prognosis of luxated permanent teeth--the development of pulp necrosis*. Endod Dent Traumatol, 1985. **1**(6): p. 207-20.
21. Keswani, D. and R.K. Pandey, *Revascularization of an immature tooth with a necrotic pulp using platelet-rich fibrin: a case report*. Int Endod J, 2013. **46**(11): p. 1096-104.
22. Eichelsbacher, F., et al., *Periodontal status of teeth with crown-root fractures: results two years after adhesive fragment reattachment*. J Clin Periodontol, 2009. **36**(10): p. 905-11.
23. Caliskan, M.K., M. Turkun, and M. Gomel, *Surgical extrusion of crown-root-fractured teeth: a clinical review*. Int Endod J, 1999. **32**(2): p. 146-51.
24. Andreasen, J.O., S.S. Ahrensburg, and G. Tsilingaridis, *Root fractures: the influence of type of healing and location of fracture on tooth survival rates - an analysis of 492 cases*. Dent Traumatol, 2012. **28**(5): p. 404-9.
25. Yamamoto, T., et al., *Estimation of the remaining periodontal ligament from attachment-level measurements*. J Clin Periodontol, 2006. **33**(3): p. 221-5.
26. Cvek, M., G. Tsilingaridis, and J.O. Andreasen, *Survival of 534 incisors after intra-alveolar root fracture in patients aged 7-17 years*. Dent Traumatol, 2008. **24**(4): p. 379-87.
27. Andreasen, J.O. and E. Hjorting-Hansen, *Intraalveolar root fractures: radiographic and histologic study of 50 cases*. J Oral Surg, 1967. **25**(5): p. 414-26.
28. Jemt, T., et al., *Tooth movements adjacent to single-implant restorations after more than 15 years of follow-up*. Int J Prosthodont, 2007. **20**(6): p. 626-32.
29. Filippi, A., Y. Pohl, and T. von Arx, *Decoronation of an ankylosed tooth for preservation of alveolar bone prior to implant placement*. Dent Traumatol, 2001. **17**(2): p. 93-5.
30. Heithersay, G.S., *Clinical, radiologic, and histopathologic features of invasive cervical resorption*. Quintessence Int, 1999. **30**(1): p. 27-37.
31. Heithersay, G.S., *Invasive cervical resorption: an analysis of potential predisposing factors*. Quintessence Int, 1999. **30**(2): p. 83-95.
32. Heithersay, G.S. and D.F. Wilson, *Tissue responses in the rat to trichloroacetic acid--an agent used in the treatment of invasive cervical resorption*. Aust Dent J, 1988. **33**(6): p. 451-61.
33. Heithersay, G.S., *Treatment of invasive cervical resorption: an analysis of results using topical application of trichloroacetic acid, curettage, and restoration*. Quintessence Int, 1999. **30**(2): p. 96-110.